Ehhokardiograafia intensiivravis

Inga Karu, *dr. med*

SA PERH

anestesioloog - vanemarst

Bed-side ehho KIOs / EMOs

IRO EHHO intensiivravi osakondades

Miks IRO EHHO?

- Kiire
- Küsimus – vastus: *jah / ei*
- Eesmärgistatud, piiratud mahuga
- Viivituseta
- Korratav – ravi juhtimine “reaalajas”
  - sama operaator
  - diagnostika ja monitooring
  - lisaandmed invasiivsele monitooringule

1. Kas VV on **oluliselt** laienenud?
2. Kas PV on **oluliselt** laienenud?
3. **Oluline** kontraktsioonihäire?
4. Hüpovoleemia tunnused?
5. **Oluline** perikardi efusioon?
6. **Oluline** klapirike?
7. Anatoomiliste struktuuride terviklikkus?

Terminologia

- **Goal directed echocardiography**
- **FATE** – *focused assessed TTE*
- **HARTscan** – *hemodynamic echo assessment in real-time*
- **FUSE** – *focused ultrasound and echocardiography*
- **FAST** – *focused assessment with sonography in trauma*
- **FEEL** – *focused echo evaluation in life support*
- **WINFOCUS ECHO-ICU** – *World Interactive Network Focused on Critical Ultrasound*

October 22-25, 2015



BOSTON, MA - USA

11th WINFOCUS WORLD CONGRESS ON

ULTRASOUND IN EMERGENCY & CRITICAL CARE

Cardiovascular Ultrasound

BioMed Central

Review

Open Access

Echocardiography practice, training and accreditation in the intensive care: document for the World Interactive Network Focused on Critical Ultrasound (WINFOCUS)

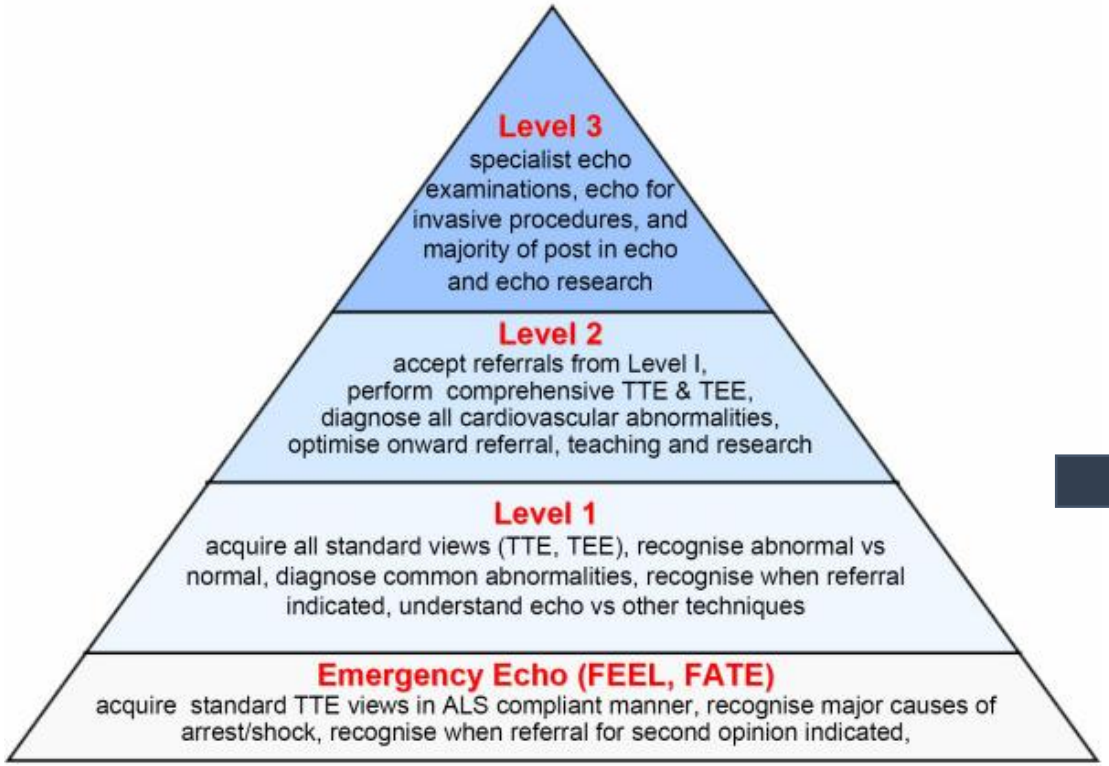

Critical care echocardiography

- advanced
- basic

2008; http://www.cardiovascularultrasound.com/content/6/1/49

TEE EXAM / EACVI

Eight years of EACVI-EACTA joint accreditation

TTE

1

CHEST Consensus Statement

American College of Chest Physicians/ La Société de Réanimation de Langue Française Statement on Competence in Critical Care Ultrasonography*

(CHEST 2009; 135:1050–1060)

2

Intensive Care Med
DOI 10.1007/s00134-011-2246-9

EXPERT PANEL

Expert Round Table on Ultrasound in ICU

International expert statement on training standards for critical care ultrasonography

3

Intensive Care Med (2014) 40:654–666
DOI 10.1007/s00134-014-3228-5

CONFERENCE REPORTS AND EXPERT PANEL

Expert Round Table on Echocardiography in ICU

International consensus statement on training standards for advanced critical care echocardiography

Common Training Framework

Training Requirements for the Core Curriculum of Multidisciplinary Intensive Care Medicine

European Standards of Postgraduate Medical Specialist Training

2. DIAGNOSIS: ASSESSMENT, INVESTIGATION, MONITORING AND DATA INTERPRETATION

2.1 Obtains a history and performs an accurate clinical examination

2.2 Undertakes timely and appropriate investigations

2.3 Describes the indication for echocardiography, abdominal ultrasound and other imaging modalities [1]

2.4 Performs and interprets focused transthoracic echocardiography

2.5 Performs and interprets general critical care ultrasonography, (thoracic, abdominal and vascular)

2.6 Performs electrocardiography and interprets the results

2.7 Obtains appropriate microbiological samples and interprets results

2.8 Obtains and interprets the results from blood gas samples

2.9 Interprets chest x-rays

2.10 Liaises with radiologists to organise and interpret clinical imaging

2.11 Monitors and responds to trends in physiological variables

2.12 Integrates clinical findings with laboratory investigations to form a differential diagnosis

1

CHEST Consensus Statement

American College of Chest Physicians/ La Société de Réanimation de Langue Française Statement on Competence in Critical Care Ultrasonography*

(CHEST 2009; 135:1050–1060)

2

Intensive Care Med
DOI 10.1007/s00134-011-2246-9

EXPERT PANEL

Expert Round Table on Ultrasound in ICU

International expert statement on training standards for critical care ultrasonography

3

Intensive Care Med (2014) 40:654–666
DOI 10.1007/s00134-014-3228-5

CONFERENCE REPORTS AND EXPERT PANEL

Expert Round Table on Echocardiography in ICU

International consensus statement on training standards for advanced critical care echocardiography

Tehnilised oskused

Kognitiivne teadmistepagas

INTEGREERIMINE

- Tehnilised oskused sarnased ehhografistile
  - haige asend
  - juhitav hingamine
- Me peame ise head pildid tegema
- Piltide interpreteerimine

- Intensiivravi andmed/ teadmised
  - voluumeni hindamine - SV variaabelsus, vastavad testid
  - hingamisaparaadi seadistuse mõju hemodünaamikale
  - kopsude ultraheli integreerimine ehhoKG tulemustega

- 40h teooria
- min 100 täismahus TTE +
  35 TEE koos juhendajaga

- 10h teooria
- 30 TTE
  koos juhendajaga

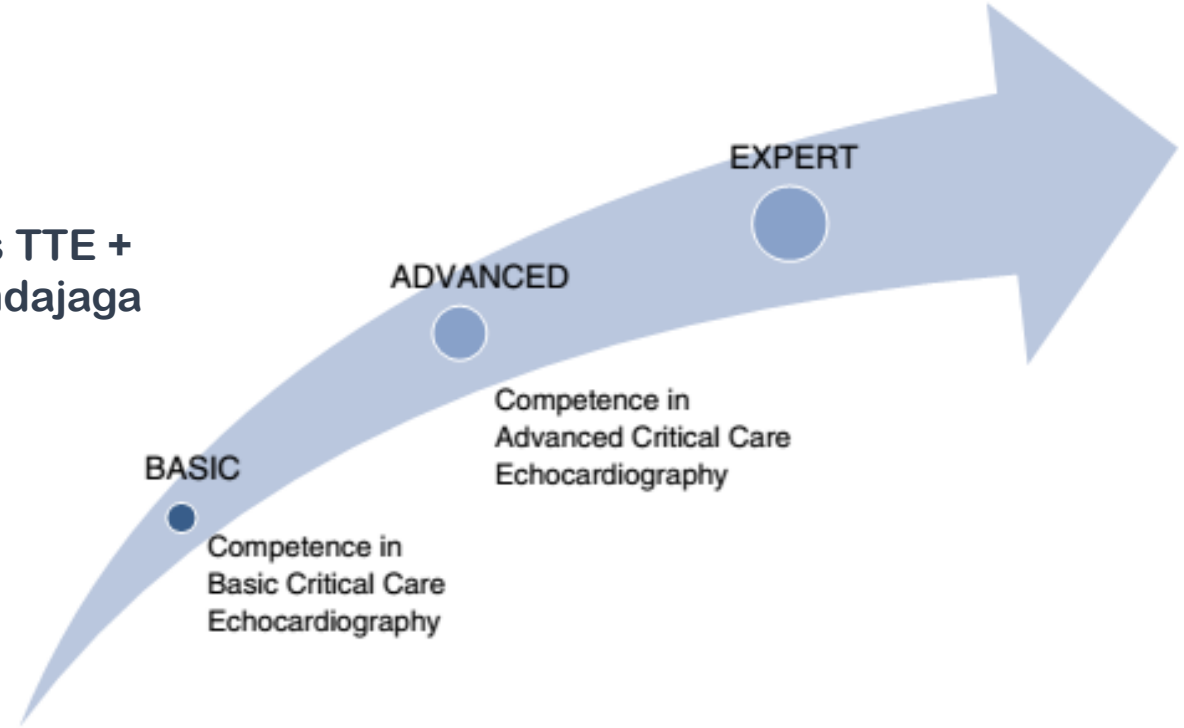

Komplitseeritud ja
harvaesinevad patoloogiad

Kardiaalne diagnostika

Kardiaalne monitooring

Intensive Care Med 2014 (40):564-6

Õppekõver

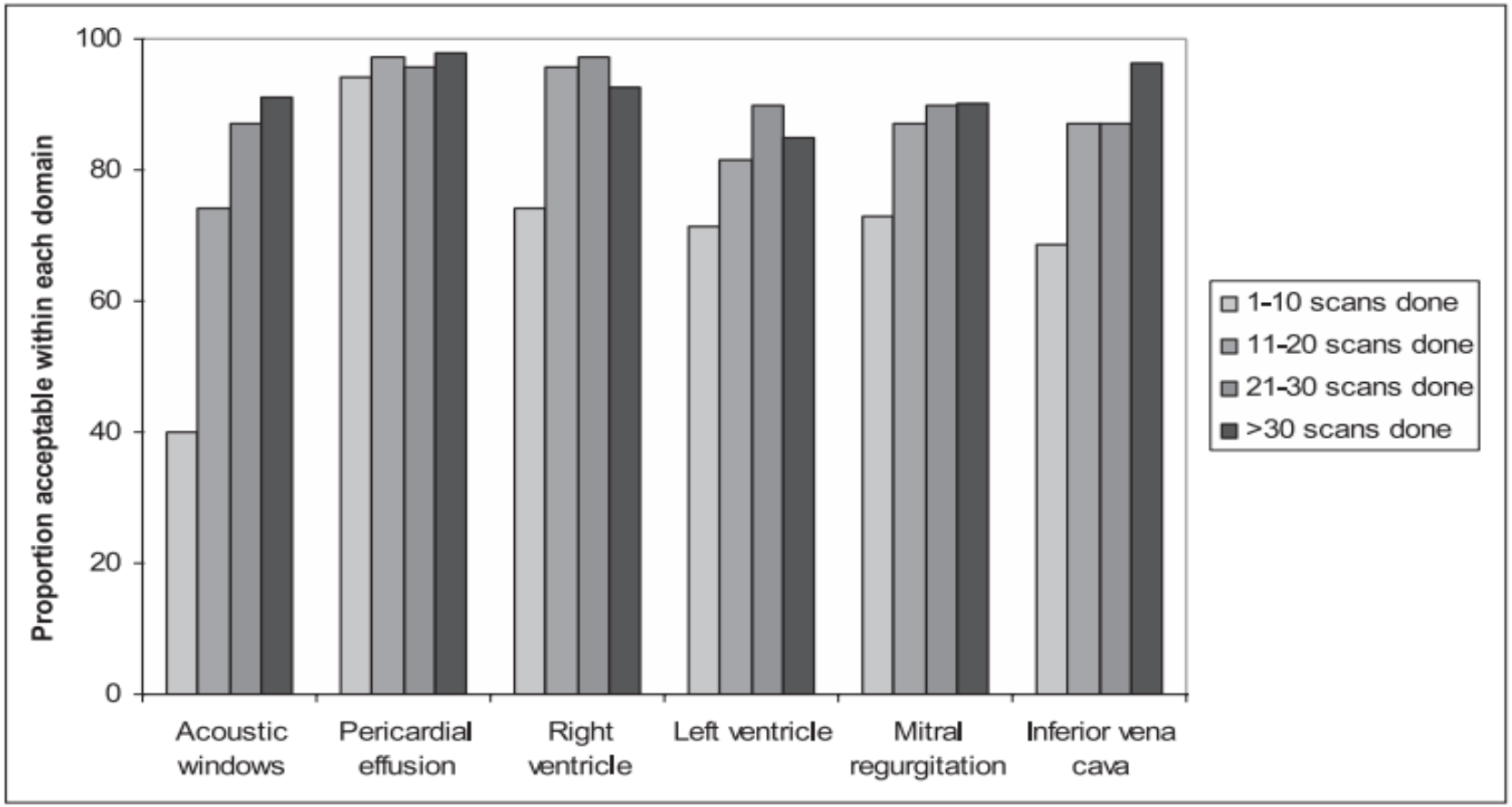

Figure 1. Learning trajectory of basic critical care echocardiography domains ($n = 343$ examinations).

Crit Care Med 2014; 42:2169–2177

I Perioperatiivse ehhokardiograafia kursus 2008….

2 päeva – teooria + töötoad (TTE, TEE, SONO)

Dr. Indrek Rätsep
Dr. Anita Liiver
Dr. Maire Tiivel
Dr. Valdo Toome
Dr. Liina Karusoo
Dr. Aleksandr Šamarin

II Ehhokardiograafia baaskursus 2015…

Dr. Inga Karu
Dr. Anita Liiver
Dr. Kadri Marvet
Õde-tehnik Olga Makejeva

- kursuse-eelne / aegne individuaalne lugemine
- lühiloengud (füüsika, VV, PV voluumen, klapid, tamponaad)

1.p - praktiline õpe tervetel vabatahtlikel
2.-3. p - praktiline õpe intensiivravi haigetel

III Jätkuõpe ehhokardiograafia kabinetis 2014….

Dr. Anita Liiver
Õde-tehnik Olga Makejeva

Pt. kleeps

INTENSIIVRAVI EHHOKARDIOGRAAFIA PROTOKOLL

Uuringu kuupäev.....

Positiivse rõhuga ventilatsioonil / spontaanhingamisel. PEEP .... cmH₂O

Inotroopne ravi.....

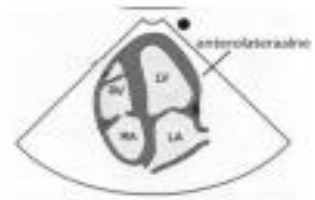

Asend 1: apikaalne 4 kambri vaade
(andur tipule, tasapind parema õla suunas, andurimärk vasakul)

Vasaku vatsakese funktsioon: *normaalne / langenud*
mõõtmed: *normaalne / väike / dilateerunud*
Kontraktsioonihäire: *ei / anterolateraalne / septaalne / apikaalne*
Mitraalregurgitatsioon: *ei / kerge / raske*
MAPSE ..... mm
Parema vatsakese funktsioon: *normaalne / langenud*
mõõtmed: *normaalne / dilateerunud*
Trikuspidaalregurgitatsioon: *ei / kerge / raske*
Kiirus (CW) .... m/s
TAPSE .... mm

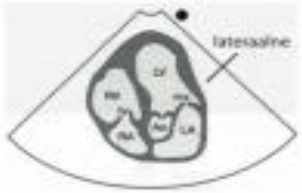

Asend 1: apikaalne 5 kambri vaade
(andur tipul, tasapind parema õla suunas, kallutus ette-üles, andurimärk vasakul)

Aordiklapp: LVOT VTI (PW) .... cm
AV V_{max} (CW) .... m/s
stenoos: *ei / jah*
Kontraktsioonihäire: *ei / lateraalne / septaalne / apikaalne*

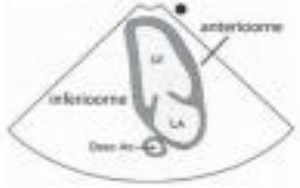

Asend 1: apikaalne 2 kambri vaade
(roteerida eelmisest 45° vastupäeva, andurimärk vasaku õla suunas)

Vasaku vatsakese funktsioon: *normaalne / langenud*
Kontraktsioonihäire: *ei / inferioorne / anterioorne / apikaalne*
Mitraalregurgitatsioon: *ei / kerge / raske*

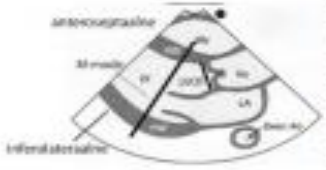

Asend 2: parasternaalne pikitelg
(sternumist vasakul 3.-5. roidevahemikus, andurimärk parema õla suunas)

Vasak vatsake: *normaalne / väike / dilateerunud*
Müokardi hüpertroofia: *ei / jah*: IVSd .... mm
Kontraktsioonihäire: *ei/ anteroseptaalne / inferolateraalne*
LVOT diameeter .... cm
Aordi bulbus: *normaalne / dilateerunud*
Ülenev aort: *normaalne / dilateerunud*
Aordiklapp: avanemine: *normaalne / piiratud*
regurgitatsioon: *ei / kerge/ raske*
Mitraalklapp: regurgitatsioon *ei / kerge / raske*

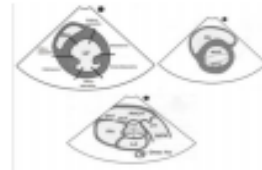

Asend 2: parasternaalne lühike telg
(eelmisest 90° päripäeva, kallutamine eri tasapindade saamiseks)

Vasak vatsake: *normaalne / hüpokineetiline / hüperkineetiline*
Kontraktsioonihäire .....
Parem vatsake: *väike / normaalne / dilateerunud*
Aordiklapp: *3-hõlmaline / 2-hõlmaline / ei erista*
Avanemine: *normaalne / piiratud*
(Trikuspidaalregurgitatsioon: *ei / jah* : kiirus (CW) .... m/s)

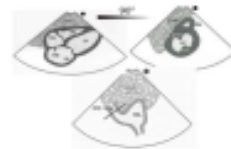

Asend 3: Subkostaalne vaade
(keha keskjoonel, andur risti, andurimärk vasakul)

Perikardi vedelik *ei / jah* .... cm, tamponaad *ei / jah / ebaselge*
Parema vatsakese funktsioon: *normaalne / langenud*
Alumine õõnesveen: ø .... cm, kollabeerub: *<50% / >50%*
(Trikuspidaalregurgitatsioon: *ei / jah*)
(Vasaku vatsakese funktsioon: *normaalne / langenud*)

Arvutuslik sPAP = TR rõhugradient .... mmHg + parema koja rõhk (CVP) .... mmHg = ... mmHg

VOLEEMIA HINDAMINE

Parema koja rõhk spontaanhingamisel	Juhitaval hingamisel
IVC ø <21 mm + insp. kollaps > 50% = 3 mmHg IVC ø >21 mm + insp. kollaps> 50% = 8 mmHg IVC ø <21 mm + insp. ei kollabeeru = 8 mmHg IVC ø >21 mm + insp. ei kollabeeru = 15 mmHg	◻ Alumine õõnesveen: *lai / kitsas* ◻ *kollabeerub / ei kollabeeru* ◻ VV täitumine: *normaalne / tühjapoolne / tühi* ◻ Täitmisele *reageerib / ei reageeri* VTI .... cm Boolus..... ml VTI .... cm ◻ LVOT / AV V_{max}/ VTI variaabelsus ..... % ΔV_{max} (ΔVTI) = 100 x $\frac{(MAX-MIN)}{(MAX+MIN)/2}$ (N: < 12%)

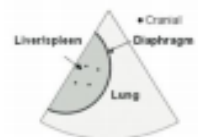

Asend 4: pleuraõõned
(andur kehatelje suunas, andurimärk üleval)

Vedelik: paremal *ei / jah* .... cm
vasakul *ei / jah* .... cm
Atelektaas: *paremal / vasakul*
Turse: *ei / jah*
Õhk: *paremal / vasakul, ei / jah*

Kokkuvõte:.....
.....
.....
.....

Uuringu teostaja: .....

Dr. Valdo Toome
Dr. Anita Liiver
Dr. Indrek Rätsep
Dr. Malle Helmdorf
Dr. Kris Lutter
Dr. Inga Karu
Dr. Kadri Marvet

- Me peame teadma oma piire!!
- Protokoll soodustab spetsiifilisust rohkem kui sensitiivsust
  - Kindel leid muudab patsiendi käsitlust
  - Küsitav leid >> kõrgema taseme konsultatsioon
  - Hetkel mitteprioriteetne leid >> hilisem konsultatsioon

- Kõik leiud protokolli
- Ükski leid / diagnoos ei tohiks jääda “õhku”!!!

Intensive Care Med (2014) 40:654–666
DOI 10.1007/s00134-014-3228-5

CONFERENCE REPORTS AND EXPERT PANEL

Expert Round Table on Echocardiography in ICU

International consensus statement on training standards for advanced critical care echocardiography

All critical care doctors should be competent in basic CCE, but intensive care unit management will benefit if some proportion of these doctors are also trained in advanced CCE.

Aga: …väljaõppe kättesaadavus
…väljaõppe ajamahukus

IRO EHHO on tulnud, et jääda!!!

Aitäh!

Dr. Anita Liiver
Dr. Maire Tiivel